УДК 616.62

Анатомо-функциональные особенности женской уретры: посткоитальный цистит

Т.А. Тетерина[1], к.м.н., **И.А. Аполихина**[1, 2], д.м.н, профессор, **Е.А. Иванова**[3], к.м.н.

[1] ФГБУ «Национальный медицинский исследовательский центр акушерства, гинекологии и перинатологии имени академика В.И. Кулакова» Министерства здравоохранения РФ, г. Москва, Россия
[2] ФГАОУ ВО «Первый московский государственный медицинский университет имени И.М. Сеченова» Министерства здравоохранения РФ (Сеченовский университет), г. Москва, Россия
[3] ФГАОУ ВО «Российский национальный исследовательский медицинский университет имени Н.И. Пирогова» Министерства здравоохранения РФ, г. Москва, Россия

РЕЗЮМЕ. В статье приводятся современные представления о причинах возникновения, лечении и профилактике посткоитального цистита. Многочисленные клинические наблюдения показали, что приблизительно у 80% пациенток посткоитальное воспаление мочевого пузыря и его рецидивы спровоцированы врожденными или приобретенными анатомическими аномалиями уретры. Согласно современным федеральным клиническим рекомендациям и гайдлайнам международных сообществ, первая линия терапии хронического рецидивирующего цистита — полноценные курсы антибактериальных препаратов, однако для коррекции анатомических особенностей женской уретры применяются хирургические методы. Эти операции сопровождаются чрезмерным травмированием тканей, в связи с чем малоинвазивное лечение посткоитального цистита с помощью парауретрального введения филлера на основе гиалуроновой кислоты может быть альтернативой традиционной хирургической транспозиции дистального отдела уретры.

КЛЮЧЕВЫЕ СЛОВА: ПОСТКОИТАЛЬНЫЙ ЦИСТИТ, ХРОНИЧЕСКИЙ ЦИСТИТ, ЖЕНСКАЯ УРЕТРА, ЖЕЛЕЗЫ УРЕТРЫ, НАРУЖНОЕ ОТВЕРСТИЕ УРЕТРЫ, ФИКСИРУЮЩИЙ АППАРАТ ЖЕНСКОЙ УРЕТРЫ, ГИПОСПАДИЯ ЖЕНСКОЙ УРЕТРЫ, ТРАНСПОЗИЦИЯ УРЕТРЫ, ГИМЕНОУРЕТРАЛЬНЫЕ СПАЙКИ, ВВЕДЕНИЕ ГЕЛЕЙ НА ОСНОВЕ ГИАЛУРОНОВОЙ КИСЛОТЫ, ХИРУРГИЧЕСКАЯ КОРРЕКЦИЯ ЖЕНСКОЙ ГИПОСПАДИИ

ДЛЯ ЦИТИРОВАНИЯ: **Тетерина Т.А., Аполихина И.А., Иванова Е.А. Анатомо-функциональные особенности женской уретры: посткоитальный цистит. Медицинский оппонент 2021; 3 (15): 35—42.**

UDC 616.62

Anatomical and Functional Features of the Female Urethra: Postcoital Cystitis

T.A. Teterina[1], **I.A. Apolikhina**[1, 2], **E.A. Ivanova**[3]

[1] FSBI «National Medical Research Center for Obstetrics, Gynecology and Perinatology named after Academician V.I. Kulakov», Ministry of Health of the Russian Federation, Moscow, Russia
[2] First Moscow State Medical University named after I.M. Sechenov, Ministry of Health of the Russian Federation (Sechenov University), Moscow, Russia
[3] Pirogov Russian National Research Medical University of Ministry of Health of the Russian Federation, Moscow, Russia

SUMMARY. The article presents modern ideas about the causes of the treatment and prevention of postcoital cystitis based on the anatomical features of the structure of the female urethra. Numerous clinical observations have shown that in approximately 80% of patients postcoital bladder inflammation and its recurrence are provoked by congenital or acquired anatomical abnormalities of the urethra. Numerous clinical observations have shown that in approximately 80% of patients postcoital bladder inflammation and its recurrence are provoked by congenital or acquired anatomical abnormalities of the urethra. According to modern federal clinical guidelines and guidelines of the international communities, the first line of treatment for chronic recurrent cystitis is full courses of antibacterial drugs, however, surgical methods are used to correct the anatomical features of the female urethra. These operations are accompanied by excessive tissue trauma. In this connection, minimally invasive treatment of postcoital cystitis using paraurethral injection of a filler based on hyaluronic acid can be an alternative to traditional surgical transposition of the distal urethra.

KEYWORDS: POSTCOITAL CYSTITIS, CHRONIC CYSTITIS, FEMALE URETHRA, URETHRAL GLANDS, EXTERNAL URETHRAL ORIFICE, FEMALE URETHRAL FIXATION DEVICE, FEMALE URETHRAL HYPOSPADIAS, URETHRAL TRANSPOSITION, URETHRAL-HYMENAL ADHESIONS, HYALURONIC ACID-BASED GELS, SURGICAL CORRECTION OF FEMALE HYPOSPADIAS

FOR CITATION: **Teterina T.A., Apolikhina I.A., Ivanova E.A. Anatomical and functional features of the female urethra: postcoital cystitis. Meditsinskiy opponent = Medical Opponent 2021; 3 (15): 35—42.**

Введение

Хронические рецидивирующие инфекции нижних мочевыводящих путей (ИМП) встречаются у 10–15% женщин, причем как репродуктивного возраста, так и в постменопаузе. Одним из важных факторов риска рецидивирования ИМП у пациенток является половой акт. Посткоитальный цистит, или секс-индуцированная дизурия, — это особая форма рецидивирующего воспаления мочевого пузыря, возникающая в течение 12–36 часов после коитуса. Реже — после других влагалищных манипуляций (вагинального осмотра врачом и т. д.). По наблюдениям специалистов в сферах клинической урологии и гинекологии, до 80% случаев посткоитальных циститов имеют анатомическую основу [1, 2]. Из-за того, что данное расстройство может развиться у женщин практически после первого полового акта, оно получило еще название «цистит медового месяца» (или «дефлорационный цистит»).

Международные клинические рекомендации не выделяют посткоитальный цистит в отдельную категорию. В них рассматривается сексуальная активность молодых пациенток как очевидный и неизбежный фактор риска, так как половой акт способствует механическому перемещению кишечной и вагинальной микрофлоры в полость уретры, особенно при наличии анатомо-физиологических особенностей строения уретры и парауретральной области [3].

Актуальность данной статьи обусловлена низкой осведомленностью специалистов в области женского здоровья о существовании посткоитального цистита. Как следствие, это приводит к его длительному и безрезультатному лечению как обычного воспалительного процесса в мочевом пузыре. Малая эффективность традиционной консервативной терапии хронического цистита, длительное течение заболевания, хронический дискомфорт в области уретры (дизурия), вынужденное половое воздержание ведут к прогрессированию эмоциональных расстройств (вплоть до развития депрессивных).

Патогенез

По данным литературы, у 90% женщин возбудителями ИМП является кишечная палочка (*Escherichia coli*), а также другие условно-патогенные представители биоценоза влагалища. К ним относятся клебсиеллы, протей, энтеробактерии, стафилококки, гарднереллы, реже — дрожжеподобные грибки, вирусы, трихомонады, хламидии, уреаплазмы и т. д.

Кроме того, несоблюдение правил гигиены может также являться причиной рецидива заболевания: например, сочетание в одном половом акте анального и вагинального секса, орального и вагинального, отсутствие смены презерватива или мытья наружных половых органов при смене анального секса на вагинальный, пренебрежение интимной гигиеной перед половым контактом. Часть женщин также считает, что некоторые сексуальные позиции (bestiarum, a la vache, posteriori) приводят к посткоитальному циститу.

Многочисленные клинические наблюдения показали, что приблизительно у 80% пациенток посткоитальное воспаление мочевого пузыря и его рецидивы спровоцированы врожденными или приобретенными анатомическими аномалиями уретры. У остальных 20% предрасполагающими факторами для развития заболевания могли стать бактериальный вагиноз, вагинит, цервицит, частая смена половых партнеров, злоупотребление спермицидами, механическое травмирование слизистой при повышенной сухости слизистой оболочки влагалища (например, в период менопаузы). Рецидивирующая посткоитальная дизурия чаще возникает у женщин с ожирением или, наоборот, у анорексичных пациенток, страдающих сахарным диабетом или имеющих вторичный иммунодефицит, вследствие тяжелых сопутствующих соматических заболеваний и метаболических нарушений. Риск инфицирования возрастает при использовании тампонов или злоупотреблении ежедневными прокладками, регулярном ношении тесного или синтетического нательного белья.

Анатомические предпосылки возникновения посткоитального цистита

Как было сказано выше, основной предпосылкой для возникновения посткоитального цистита являются анатомические особенности женской уретры и ее близость к влагалищу и прямой кишке.

Женский мочеиспускательный канал короче и шире, чем у мужчин. У последних длина уретры зависит от длины полового члена и в среднем составляет 10–18 см. Диаметр — около 1 см, объем — до 10,5 мл. У женщин длина уретры — от 3 до 5 см. Ее диаметр в среднем равен 1–1,5 см (при растяжении), объем в покое — около 1,5 мл [4].

Уретра у женщин начинается внутренним отверстием от шейки мочевого пузыря, идет параллельно влагалищу по слегка вогнутой кпереди линии. В отличие от мужской, она фиксирована на всем протяжении. Поперечно полосатые произвольные мышечные волокна сопровождают женскую уретру на всем ее протяжении и составляют так называемый мышечный корсет. В верхней трети — это сфинктер уретры — глубокая мышца промежности и лобково-уретральная мышца (часть лобково-копчиковой). В нижней — луковично-губчатая мышца, окружающая вход во влагалище. В средней, там, где мочеиспускательный канал прободает мочеполовую диафрагму, — волокна глубокой поперечной мышцы промежности **(рис. 1)**.

Женский мочеиспускательный канал, в отличие от мужского, состоит из трех оболочек — слизистой, мышечной и адвентиции, которая отсутствует у мужчин. У женщин наружная оболочка (адвентиция, производное тазовой фасции) фиксирует уретру к седалищно-лобковым ветвям. Под адвентицией располагается мышечная оболочка, которая состоит из двух слоев гладких мышц. Наружные волокна — циркулярные, внутренние — продольные. Циркулярный слой мышц уретры и мышечная оболочка мочевого пузыря образуют непроизвольный внутренний сфинктер. В подслизистом слое женской уретры находится кавернозное сосудистое

Рисунок 1. Строение женской уретры по F. Netter (6). Изображение взято из открытых источников. 1 — устье мочеточника, 2 — треугольник Льето, 3 — шейка мочевого пузыря, 4 — мышечная оболочка мочевого пузыря (мышца, изгоняющая мочу, детрузор), 5 — губчатое тело уретры (сплетение кавернозных вен), 6 — мышца, поднимающая задний проход, 7 — уретро-тазовая фасция (отрог тазовой фасции), 8 — просвет уретры, 9 — сфинктер уретры (глубокая мышца промежности), 10 — тазовая диафрагма, 11 — луковица клитора, 12 — луковично-губчатая мышца и глубокая фасция мочеполовой диафрагмы (фасция Галлоде), 13 — терминальная часть круглой связки матки, 14 — поверхностная фасция мочеполовой диафрагмы (фасция Коллиса), 15 — большая половая губа, 16 — малая половая губа, 17 — отверстия парауретральных желез (желез Скина), 18 — отверстия уретральных желез (желез Литтре)

Figure 1. Structure of the female urethra according to F. Netter (6). Image taken from open sources. 1 — ureteral orifice, 2 — Lieutaud body, 3 — neck of urinary bladder, 4 — bladder muscularis (muscle expelling the urine, detrusor), 5 — spongy body of the urethra (cavernous vein plexus), 6 — levator ani muscle, 7 — visceral pelvic fascia (pelvic fascia spur), 8 — urethral lumen, 9 — urethral sphincter (deep muscle of perineum), 10 — pelvic diaphragm, 11 — bulb of clitoris, 12 — bulbospongiosus muscle and interior fascia of the urogenital diaphragm (Gallaudet fascia), 13 — terminal part of the round ligament of uterus, 14 — superficial fascia of the urogenital diaphragm (Collis fascia), 15 — labia majora, 16 — labia minora, 17 — openings of the paraurethral glands (Skeena glands), 18 — openings of the urethral glands (Littre glands)

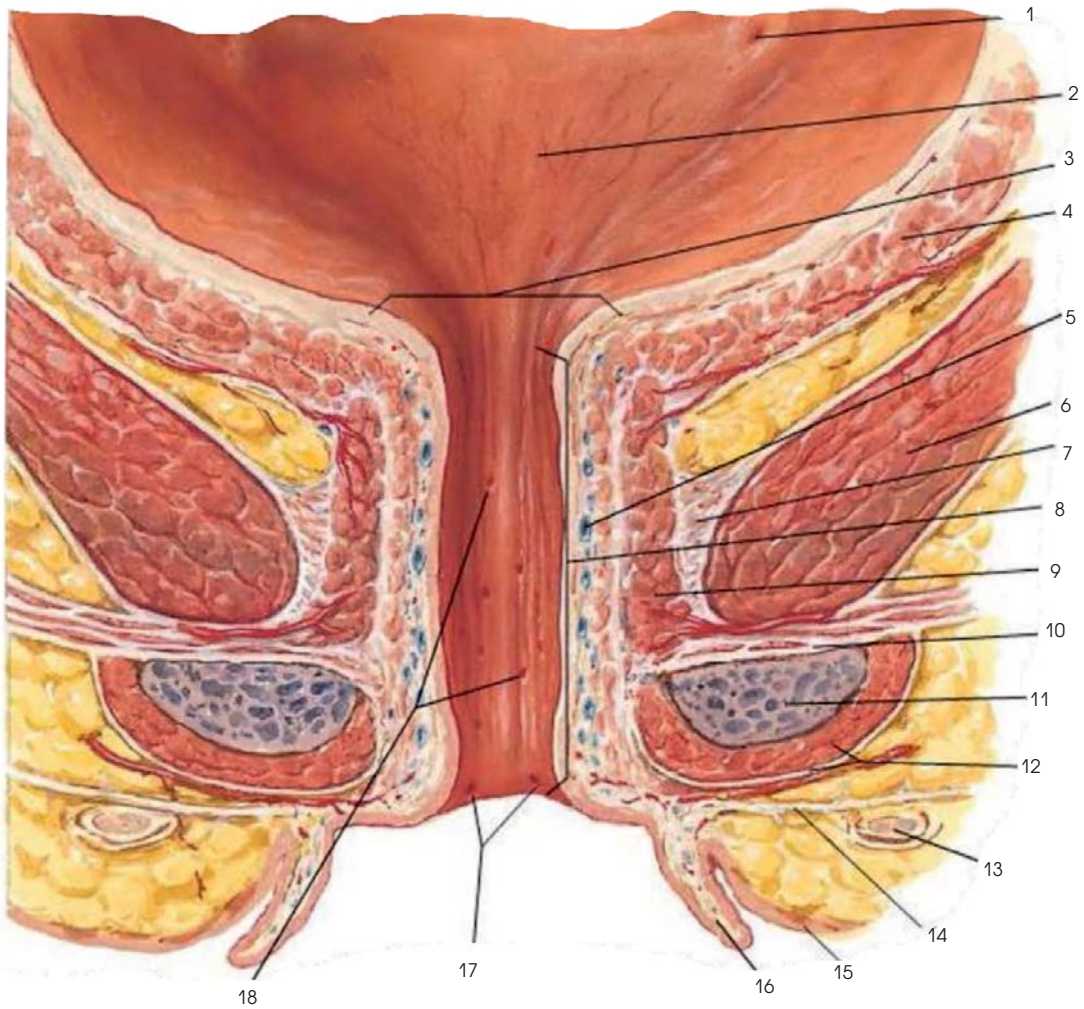

сплетение. Оно образует губчатое тело мочеиспускательного канала [4]. Вены подслизистого слоя в дистальном отделе формируют кавернозно-подобную структуру, которая при половом возбуждении и приливе крови препятствует «закачиванию» содержимого влагалища в просвет уретры, предохраняя ее от инфицирования [5].

Слизистая оболочка женской уретры состоит из эпителия и собственной пластинки. Эпителий вблизи мочевого пузыря — переходный, на большем протяжении — многорядный или многослойный цилиндрический. У наружного отверстия — многослойный плоский неороговевающий. Последний, подобно эпителию влагалища, является гормонально зависимым и в репродуктивном возрасте подвергается циклическим изменениям под действием женских половых гормонов. Именно поэтому при длительном приеме гормональных контрацептивных препаратов в пери- и постменопаузе, а также на фоне лактационной аменореи чаще встречаются рецидивы цистита. Среди клеток эпителия обнаруживаются интраэпителиальные гнезда слизистых клеток (железы Литтре). Собственная пластинка слизистой оболочки женской уретры образована рыхлой волокнистой тканью, содержит широкие тонкостенные венозные сосуды кавернозного типа и концевые отделы слизистых уретральных желез (желез Скина). Железы мочеиспускательного канала женщины сконцентрированы преимущественно в его дистальной части. Один тип желез (Литтре) имеет вид слепого углубления в слизистой оболочке. На его дне располагаются в один ряд клетки железистого эпителия. Слизистый секрет желез Литтре защищает уретру от раздражающего действия мочи и обладает противомикробными свойствами. Другой тип желез залегает в подслизистом слое и относится к альвеолярно-трубчатым образованиям. Впервые они были описаны американским гинекологом Александром Скином (1838–1900), который высказал предположение об их защитной функции. Выяснилось, что протоки некоторых желез простираются на значительные расстояния параллельно мочеиспускательному каналу. При этом они могут входить на несколько миллиметров в мочевой пузырь. Наиболее крупные скопления желез Скина у женщин обнаруживаются по периферии наружного отверстия мочеиспускательного канала. Их секрет играет роль защитного барьера для уретры во время коитуса и обладает антимикробной активностью. Сами железы служат локальной защитой от микробных инвазий [6]. По данным литературы, железы Скина подвергаются изменениям в различные периоды жизни женщины. Во время беременности они гипертрофируются, в послеродовом периоде подвергаются инволюции, а в климактерическом — атрофируются. При менопаузе слизистая уретры атрофируется, ее складки становятся редкими и недостаточно перекрывают просвет органа, что является предпосылкой для инфицирования.

Клиницисты подразделяют женский мочеиспускательный канал на три сегмента: проксимальный, срединный и дистальный. Проксимальная часть уретры длиной 1,5–2 см включает шейку мочевого пузыря и внутрибрюшную часть уретры. Этот сегмент фиксируется посредством ligg. lateralia pubovesicalia (производных уретро-тазовой фасции) к боковой стенке таза, сухожильной дуге тазовой фасции и мышце, поднимающей задний проход (точнее, к лобково-копчиковой мышце). Сокращение мышечных волокон леватора передается на фасцию вокруг верхнего сегмента уретры, поэтому возможно произвольное прерывание акта мочеиспускания. У пациенток с несостоятельностью мышц тазового дна вследствие родовой травмы, невропатии полового нерва, гормональных изменений, возраста или перенесенных операций этот механизм не работает.

Средний сегмент женской уретры соответствует ее прохождению через урогенитальную диафрагму. Данную часть поддерживает лобково-уретральная связка, которая крепится к нижним ветвям лобковой кости (это единственное соединение мочеиспускательного канала с лобковой костью). При повышении внутрибрюшного давления связки натягиваются, что приводит к формированию так называемого колена уретры, благодаря чему ее просвет закрывается.

Дистальный сантиметр мочеиспускательного канала не имеет сфинктерной функции и служит выводным каналом для направления мочевого потока за пределы влагалища. Этот сегмент фиксируется посредством прикрепления уретры к передней стенке влагалища. В дистальном сегменте женскую уретру, как было упомянуто, окружают мышцы промежности (компрессор и луковично-губчатая мышца). С возрастом у вышеперечисленных мышц (как и у других мышц промежности) наблюдаются прогрессирующая денервация из-за атрофии части нейронов и замена мышечных волокон ригидной соединительной тканью, что влияет на герметичность уретры. Это может также способствовать восходящему пути инфицирования.

Размеры, форма и расположение наружного отверстия уретры оказывают непосредственное влияние на заброс микробной флоры в нижние мочевые пути. В норме наружное отверстие уретры расположено в преддверии влагалища (примерно на 1,5–2,5 см ниже клитора). Оно представляет собой сагиттальную расщелину между малыми половыми губами с небольшими приподнятыми краями **(рис. 2)**. По форме наружное отверстие уретры может быть округлым, щелевидным, серповидным или звездчатым, а его положение — ассиметричным.

К врожденным анатомическим дефектам данной структуры, предрасполагающим к восходящему инфицированию мочевого пузыря, можно отнести:

- смещение (эктопия) наружного отверстия уретры к входу во влагалище, а иногда даже на его переднюю стенку. Это создает предпосылки для проникновения вагинальной флоры в уретру. Частоженская гипоспадия сопровождается недоразвитием и укорочением уретры, что способствует восходящему инфицированию;
- гипермобильность дистального отдела уретры, которая может быть вызвана формированием гименоуретральных спаек между остатками девственной плевы и наружным отверстием. Натяжение спаек при фрикциях подтягивает уретру к introitus. Это способствует травматизации слизистой оболочки уретрального канала и забросу в него секрета влагалища.

В 1970 году J.F.Jr. Reed в дополнение к характерным анатомическим особенностям уретры и гименального кольца, описанным выше, отметил формирование складки слизистой оболочки в виде

Рисунок 2. Наружное отверстие уретры. 1 — влагалищная эктопия уретры, 2 — нормальное расположение наружного отверстия уретры, 3, 4 — врожденные «слепые» парауретральные ходы в преддверие влагалища, 5 — отверстия парауретральных желез (желез Скина). Фото из архива ОЭГиР

Figure 2. External. 1 — vaginal ectopy of the urethra, 2 — normal location of the external urethral orifice, 3, 4 — congenital «blind» paraurethral passages in the vaginal vestibule, 5 — openings of paraurethral glands (Skeene glands). Photo from the OEGiR archives

1

2

3

4

5

капюшона, образующейся между клитором и наружным отверстием при растяжении влагалища пальцами, — hooding уретры. Автор предположил, что при выведении полового члена из влагалища во время полового акта описанный капюшон соскребает влагалищную слизь с дорсальной поверхности полового члена, а при его введении обратно депонированная под капюшоном слизь проталкивается в уретру под давлением полового члена.

Симптомы

Клиническая картина посткоитальной дизурии отличается от острого приступа цистита только тем, что симптомы заболевания развиваются в первые часы либо через 1–2 дня после интимной близости. Женщина при этом часто мочится, жалуется на дискомфорт, боль, жжение, рези, возникающие во время мочеиспускания и усиливающиеся к его завершению. Возможны ложные позывы к мочеиспусканию, ощущение переполненности мочевого пузыря. Появляются боль или дискомфорт в нижней части живота, поясничной области. Общая симптоматика в виде небольшого повышения температуры, слабости, утомляемости, головных болей выражена незначительно или отсутствует. Иногда моча становится мутной, в ней появляется небольшая примесь крови. Некоторые из вышеперечисленных симптомов могут быть менее выраженными или вообще не проявляться. Рецидив заболевания наступает практически при каждом половом контакте, может провоцироваться переохлаждением, погрешностями диеты (употреблением спиртных напитков, жареного, острого, копченого), гинекологическим осмотром с использованием влагалищных зеркал и бимануальной пальпацией.

Диагностика

Наличие у пациентки посткоитального цистита можно заподозрить при установлении достоверной связи между клиническими проявлениями и половым актом или влагалищными манипуляциями. Для подтверждения диагноза используют физикальные, лабораторные, инструментальные исследования, позволяющие выявить анатомические предпосылки для инфицирования и признаки посткоитального воспаления мочевого пузыря.

- Гинекологический осмотр. При визуальном изучении наружных половых органов определяется атипичное расположение внешнего отверстия уретры. Часто оно смещено в преддверие вагины или обнаруживается в полости влагалища. Гименоуретральные спайки имеют вид тонких жестких складок, натянутых от уретры до преддверия влагалища. Осмотр на кресле рекомендуется дополнить пальцевой пробой О'Доннелла — Хиршхорна, подтверждающей смещение и зияние мочеиспускательного канала.
- Положительный Q-tip-тест свидетельствует о наличии у пациентки гипермобильности уретры — при отклонении наружного конца аппликатора, введенного в уретру, от горизонтальной линии превышает 30°.
- Анализ мочи. Для быстрого получения результата и начала эмпирической терапии возможно использование как традиционного общеклинического анализа мочи, так и тест-полосок.
- При хронической ИМП важно идентифицировать возбудителя. Причем бактериологическое исследование мочи с антибиотикограммой следует выполнять при каждом случае рецидива. Показанием к терапии является степень бактериурии $\geqslant 10^3$ КОЕ/мл в средней порции утренней мочи при самостоятельном мочеиспускании.

При наличии патологических выделений из влагалища целесообразны также следующие исследования:

- pH влагалища — для исключения бактериального вагиноза и гормональных нарушений в пери- и постменопаузе;
- биоценоза влагалища методом ПЦР в режиме реального времени;
- на исключение инфекций, передаваемых половым путем.

Для уточнения диагноза и исключения других причин воспаления пациентке дополнительно могут назначаться трансабдоминальное УЗИ мочевого пузыря и цистоскопия, однако данные методики не рекомендованы к применению в рутинной практике. Заболевание дифференцируют с цисталгией, острым и хроническим циститом другого генеза, уретритом, опухолями и мочекаменной болезнью, лейкоплакией мочевого пузыря.

Лечение

Согласно современным федеральным клиническим рекомендациям и гайдлайнам международных сообществ, первая линия терапии хронического рецидивирующего цистита — полноценные курсы антибактериальных препаратов (производные фосфоновой кислоты, нитрофурантоины, цефалоспорины (как альтернативные препараты) при наличии чувствительности). Следует подчеркнуть, что фторхинолоны полностью исключены из всех рекомендаций в качестве средств для лечения заболевания [7–14].

Рекомендованный алгоритм первичной профилактики посткоитального цистита включает в себя:

— соблюдение правил интимной гигиены;

— использование сертифицированных лубрикантов при необходимости;

— принудительное опорожнение мочевого пузыря до и после коитуса;

— употребление адекватного количества жидкости;

— отказ от использования спермицидов, презервативов, диафрагмы в качестве барьерной контрацепции (особенно актуально при моногамных отношениях);

— иммуноактивную профилактику (цитокиновые препараты, пероральную вакцину на основе лиофилизата штаммов *E. coli*).

Вторичная профилактика заключается в применении локальных эстрогенов у женщин в период пери- и постменопаузы, длительной фитотерапии, внутрипузырных инстилляций препаратов на основе гиалуроновой кислоты. Также имеются многочисленные данные об эффективном профилактическом использовании средств D-маннозы, в том числе у беременных. Накапливаются новые сведения о возможности применения вагинальных пробиотиков и бактериофагов [15].

В настоящее время длительная антибиотикопрофилактика субингибирующими дозами не рекомендуется. Это связано с отсутствием долгосрочного действия и возобновлением рецидивов сразу после ее отмены, а также с увеличением количества побочных эффектов, формированием мультирезистентных штаммов, ростом биопленкообразования и аллергических реакций.

В некоторых случаях считается оправданной однократная посткоитальная антибиотикопрофилактика (чаще всего препаратами нитрофуранового ряда). Эффективность такого лечения, по данным некоторых авторов, достигает 70%. Комплаентные пациенты при этом могут самостоятельно начинать посткоитальную антибиотикопрофилактику, предварительно обсудив с лечащим врачом конкретный препарат и дозу.

При неэффективности противорецидивной профилактики, а также при тяжелом, осложненном течении заболевания женщинам с выявленными анатомическими дефектами (эктопией уретрального отверстия, уретро-гименальными спайками) рекомендована хирургическая коррекция [16, 17]. Наиболее эффективными видами оперативных вмешательств при посткоитальном воспалении мочевого пузыря являются:

- рассечение гименоуретральных спаек, что позволяет устранить гипермобильность уретры. Эффективность вмешательства можно проверить интраоперационно при помощи пробы Хиршхорна. При сохранении натяжения после поперечного разреза передней влагалищной стенки выполняют ее продольное ушивание;
- транспозиция уретры, когда дистальный отдел мочеиспускательного канала перемещают из влагалища или его преддверия ближе к клитору. Ранее данная операция выполнялась с циркулярной мобилизацией дистальной части уретры. В настоящее время пред-

ложены менее травматичные безмобилизационные модификации. Как правило, если во время операции врач замечает, что наружное отверстие уретры сильно расширено, то тогда возможна одномоментная пластика наружного кольца мочеиспускательного канала.

Тем не менее следует отметить, что с середины XX века интерес хирургического сообщества к оперативному лечению посткоитального цистита по методу R.P. O'Donnell и R.C. Hirschhorn угас, что было связано с несовершенством методик. Накопление опыта в течение нескольких десятилетий позволило установить возможные ошибки диагностики (ошибочный диагноз посткоитального цистита), тактики (неправильный выбор метода операции) и техники вмешательства (недостаточное смещение отверстия уретры от влагалища). В основе предложенных методов модификаций транспозиции уретры лежит отведение наружного отверстия мочеиспускательного канала от преддверия влагалища по направлению к клитору. Однако такие операции сопровождаются чрезмерным травмированием тканей. Это вызывает рубцевание преддверия влагалища, нарушение иннервации, появление туннельных синдромов, хронической тазовой боли, диспареунии и аноргазмии. Существует вероятность возникновения стриктур, натяжения уретры. Возможны рецидивы эктопии уретры. Американская коллегия акушеров и гинекологов (American College of Obstetricians and Gynecologists) выказала обеспокоенность частотой осложнений реконструктивных и эстетических операций на преддверии влагалища и параклиторальных зонах у подростков и взрослых. В настоящее время нет достаточного количества исследований, посвященных оценке долгосрочных результатов, качества жизни пациенток в послеоперационном периоде, безопасности и частоты осложнений. Также до сих пор не определены четкие диагностические критерии влагалищной дистопии у женщин и показания к тому или иному оперативному лечению. Подавляющее большинство статей датированы 1980–1990 гг. В европейских и американских рекомендациях отсутствуют стандартные указания по лечению и ведению женщин с посткоитальным циститом. В связи с чем продолжается поиск новых (возможно, менее травматичных) методов коррекции анатомических особенностей женской уретры.

В настоящее время рассматривается в качестве актуального и перспективного способа малоинвазивное периуретральное введение объемообразующих средств (гелей на основе гиалуроновой кислоты). Данная методика позволяет добиться атравматичной транспозиции дистальной уретры за счет формирования гелевой подушки под дистальным отделом. При этом уменьшается мобильность дистальной уретры и увеличивается расстояние от преддверия влагалища до входа в мочеиспускательный канал. Тем самым предотвращается попадание вагинальных выделений в уретру при половых контактах. Существует несколько модификаций данной методики:

- одномоментное введение геля на основе гиалуроновой кислоты в периуретральное пространство. Возможно использование от 1 до 4 мл по условному циферблату вокруг уретры на 3 и 6 часов или на 3, 6, 9 и 12 часов (по необходимости). Расположение геля можно контролировать с помощью высокочастотного линейного датчика УЗИ;
- в 2017 году О.Ю. Малинина и соавторы предложили способ хирургического лечения посткоитального цистита, заключающийся в комбинированном иссечении уретро-гименальных спаек и парауретральной имплантации филлера. На первом этапе проводят иссечение уретро-гименальных спаек. Далее производят непосредственную имплантацию филлера парауретрально и веерообразно в количестве 1–2 мл. Его введение способствует созданию гелевой подушки, приподнимая таким образом меатус и дистальную уретру, что ограничивает их мобильность во время полового акта [18].

В результате разобщения наружного отверстия с преддверием влагалища после иссечения уретро-гименальных спаек и имплантации филлера степень инвагинации уретры во время коитуса существенно уменьшается. Дополнительным лечебным механизмом при формировании гелевой подушки может являться прекращение (ограничение) лимфотока между полостью влагалища и нижними мочевыми путями, что снижает риск посткоитальной контаминации мочевыводящих путей. Результаты проведенного исследования демонстрируют высокую эффективность лечения посткоитального цистита (78%). Рецидив возникает при естественной биодеградации геля. Это является основным недостатком предложенной методики. Из-за естественной биодеградации геля может потребоваться реимплантация. Однако повторное введение состава на основе гиалуроновой кислоты проводится под местной анестезией в амбулаторных условиях.

Выводы

В силу того, что цистит посткоитального генеза имеет ярко выраженную тенденцию к рецидивирующему течению, то есть повторное заражение тем же патогеном, а не пирсистирование (длительное сохранение) микроорганизма в мочевом пузыре, невозможно. Да и бессмысленно разделять лечение и профилактику. Они образуют единую стратегию противостояния инфекции. Инновационное малоинвазивное лечение посткоитального цистита, заключающееся в парауретральном введении филлера, может быть альтернативой традиционной хирургической транспозиции дистального отдела уретры. Данная методика позволяет достичь хороших анатомо-функциональных результатов в амбулаторных условиях с коротким реабилитационным периодом. Кроме того, она малотравматична и лишена недостатков традиционных хирургических способов транспозиции уретры.

Литература/References

1. Скрябин Г.Н., Александров В.П., Кореньков Д.Г. Циститы. 2006. 100 с. [Skryabin G.N., Aleksandrov V.P., Korenkov D.G. Cystitis. 2006. 100 с. (In Russ.)].
2. Кульчавеня Е.В., Шевченко С.Ю. Особенности лечения больных посткоитальным циститом (предварительные результаты). Медицина и образование в Сибири 2015; 2: 23. [Kulchavenya E.V., Shevchenko S.Yu. Peculiarities of treatment of patients with postcoital cystitis (preliminary results). Medicine and Education in Siberia 2015; 2: 23. (In Russ.)].
3. Цистит. Клинические рекомендации. 2016. Электронный ресурс: https://www.krasotaimedicina.ru/diseases/zabolevanija_urology/postcoital-cystitis. [Cystitis. Clinical guidelines. 2016. Electronic

source: https://www.krasotaimedicina.ru/diseases/zabolevanija_urology/postcoital-cystitis. (In Russ.)].

4. Лопаткин Н.А. Урология. Национальное руководство. М.: ГЭОТАР-Медиа, 2009. 1024 с. [Lopatkin N.A. Urology. National guidelines. Moscow: GEOTAR-Media, 2009. 1024 с. (In Russ.)].

5. Moore K.L., Agur A.M., Dalley A.F. Clinically oriented anatomy. 8th edition. Philadelphia: Wolters Kluwer, 2018. 2788 p.

6. Standring S. Gray's Anatomy. The anatomical basis of clinical practice. 41th edition. Elsevier Limited, 2016. 2252 p.

7. Аполихина И.А., Малышкина Д.А. Хронические рецидивирующие циститы: современные подходы к лечению. Медицинский оппонент 2020; 2 (10): 30–34. [Apolikhina I.A., Malyshkina D.A. Chronic recurrent cystitis: modern approaches to treatment. Meditsinskiy opponent = Medical Opponent 2020; 2 (10): 30–34. (In Russ.)].

8. Федеральные клинические рекомендации «Антимикробная терапия и профилактика инфекций почек, МВП и мужских половых органов». Москва, 2020. [Federal clinical guidelines «Antimicrobial therapy and prevention of renal, urinary tract and male genital infections». Moscow, 2020. (In Russ.)].

9. Саидова А.С., Аполихина И.А., Ганковская Л.В. и соавт. Эффективность применения цитокинотерапии в комплексном лечении пациенток с хроническим рецидивирующим циститом. Медицинский оппонент 2021; 2 (14): 59–69. [Saidova A.S., Apolikhina I.A., Gankovskaya L.V. et al. The effectiveness of the use of cytokine therapy in the complex treatment of patients with chronic recurrent cystitis. Meditsinskiy opponent = Medical Opponent 2021; 2 (14): 59–69. (In Russ.)].

10. Recurrent uncomplicated urinary tract infections in women: AUA/CUA/SUFU. Guideline, 2019.

11. World Health Organization: Antimicrobial resistance. 2018.

12. Brady S.S., Bavendam T.G., Berry A. et al. Prevention of lower urinary tract symptoms (PLUS) research consortium. The prevention of lower urinary tract symptoms (PLUS) in girls and women: developing a conceptual framework for a prevention research agenda. Neurourol. Urodyn. 2018; 37: 2951.

13. Urinary tract infections in people aged 16 years and over. Last updated: 2021. URL: http://pathways.nice.org.uk/pathways/urinary-tract-infections.

14. EAU Guidelines. Edn. presented at the EAU Annual Congress Amsterdam the Netherlands 2020. ISBN 978-94-92671-07-3.

15. Beerepoot, M.A. J, Geerlings S.E., van Haarst E.P. et al. Nonantibiotic prophylaxis for recurrent urinary tract infections: a systematic review and meta-analysis of randomized controlled trials. J. Urol. 2013; 190: 1981.

16. Иноятов Ж.Ш., Снурницына О.В., Лобанов М.В. и др. Малоинвазивное комбинированное хирургическое лечение посткоитального цистита. Андрология и генитальная хирургия 2020; 2 (21): 20–25. [Inoyatov J.Sh., Snurnitsina O.V., Lobanov M.V. et al. A minimally invasive combined surgical treatment of postcoital cystitis. Andrology and Genital Surgery 2020; 2 (21): 20–25. (In Russ.)].

17. Елисеев Д.Э., Холодова Ж.Л., Абакумов Р.С. и др. Посткоитальный цистит: хирургическое лечение. Экспериментальная и клиническая урология 2021; 1 (14): 130–134. [Eliseev D.E., Kholodova J.L., Abakumov R.S. et al. Postcoital cystitis: surgical treatment. Experimental and Clinical Urology 2021; 1 (14): 130–134. (In Russ.)].

18. Малинина О.Ю., Еникеев М.Э., Лобанов М.В. и др. Способ лечения посткоитального цистита. Патент на изобретение № 2660993. URL: https://www.fips.ru/iiss/document.xhtml?faces-redirect=true&id=f4b9fb88cfb57c87858daaa064371803 (11.07.2018). [Malinina O.Yu., Enikeev M.E., Lobanov M.V. et al. A method for the treatment of postcoital cystitis. Patent for invention No. 2660993. URL: https://www.fips.ru/iiss/document. xhtml?faces-redirect=true&id=f4b9fb88cfb57c87858daaa064371803 (11.07.2018). (In Russ.)].

Вклад авторов. Т.А. Тетерина, И.А. Аполихина, Е.А. Иванова: разработка исследования, получение данных для анализа, обзор публикаций по теме статьи, статистический анализ полученных данных, написание текста рукописи.
Authors contributions. T.A. Teterina, I.A. Apolikhina, E.A. Ivanova: research development, obtaining data for analysis, reviewing publications on the topic of the article, statistical analysis of the obtained data, article writing.

Конфликт интересов. Авторы заявляют об отсутствии конфликта интересов.
Conflict of interest. The authors declare no conflict of interest.

Финансирование. Исследование проведено без спонсорской поддержки.
Financing. The study was performed without externat funding.

Статья поступила: 27.07.2021.
Принята к публикации:.10.08.2021.
Article received: 27.07.2021.
Accepted for publication: 10.08.2021.

СВЕДЕНИЯ ОБ АВТОРАХ
Тетерина Татьяна Александровна, к.м.н., врач — акушер-гинеколог отделения эстетической гинекологии и реабилитации ФГБУ «Национальный медицинский исследовательский центр акушерства, гинекологии и перинатологии имени академика В.И. Кулакова» Министерства здравоохранения РФ. Адрес: 117997, г. Москва, ул. Академика Опарина, д. 4. Телефон: +7 (495) 531-44-44. E-mail: secretariat@oparina4. ru. ORCHID: 0000-0003-0990-2302.
Аполихина Инна Анатольевна, д.м.н., профессор, руководитель отделения эстетической гинекологии и реабилитации ФГБУ «Национальный медицинский исследовательский центр акушерства, гинекологии и перинатологии имени академика В.И. Кулакова» Министерства здравоохранения РФ; профессор кафедры акушерства, гинекологии, перинатологии и репродуктологии Института профессионального образования ФГАОУ ВО «Первый московский государственный медицинский университет имени И.М. Сеченова» Министерства РФ (Сеченовский университет). Адрес: 117997, г. Москва, ул. Академика Опарина, д. 4. Телефон: +7 (495) 531-44-44. E-mail: secretariat@oparina4. ru. ORCID: 0000-0002-4581-6295.
Иванова Елена Александровна, к.м.н., доцент кафедры морфологии медико-биологического факультета ФГАОУ ВО «Российский национальный исследовательский медицинский университет имени Н.И. Пирогова» Министерства здравоохранения РФ. Адрес: 117997, г. Москва, ул. Островитянова, д. 1. Телефон: +7 (495) 434-90-00. E-mail: rsmu@rsmu.ru.

AUTHORS INFORMATION
Teterina Tatyana Aleksandrovna, PhD, obstetrician-gynecologist of the Department of Aesthetic Gynecology and Rehabilitation of National Medical Research Center for Obstetrics, Gynecology and Perinatology named after Academician V.I. Kulakov of the Ministry of Health of the Russian Federation. Address: 117997, Moscow, 4, Akademika Oparina St. Phone: +7 (495) 531-44-44. E-mail: secretariat@oparina4. ru. ORCHID: 0000-0003-0990-2302.
Apolikhina Inna Anatolievna, PhD, Head of the Department of Aesthetic Gynecology and Rehabilitation of National Medical Research Center for Obstetrics, Gynecology and Perinatology named after Academician V.I. Kulakov; Professor of the Department of Obstetrics, Gynecology, Perinatology and Reproductology, Institute of Professional Education of the I.M. Sechenov First MSMU of Ministry of Health of Russia (Sechenov University). Address: 117997, Moscow, 4, Akademika Oparina St. Phone: +7 (495) 531-44-44. E-mail: secretariat@oparina4. ru. ORCID: 0000-0002-4581-6295.
Ivanova Elena Aleksandrovna, PhD, Associate Professor of the Department of Morphology of the Faculty of Medicine and Biology, Pirogov Russian National Research Medical University of Ministry of Health of the Russian Federation. Address: 117997, Moscow, 1, Ostrovityanova St. Phone: +7 (495) 434-90-00. E-mail: rsmu@rsmu.ru.